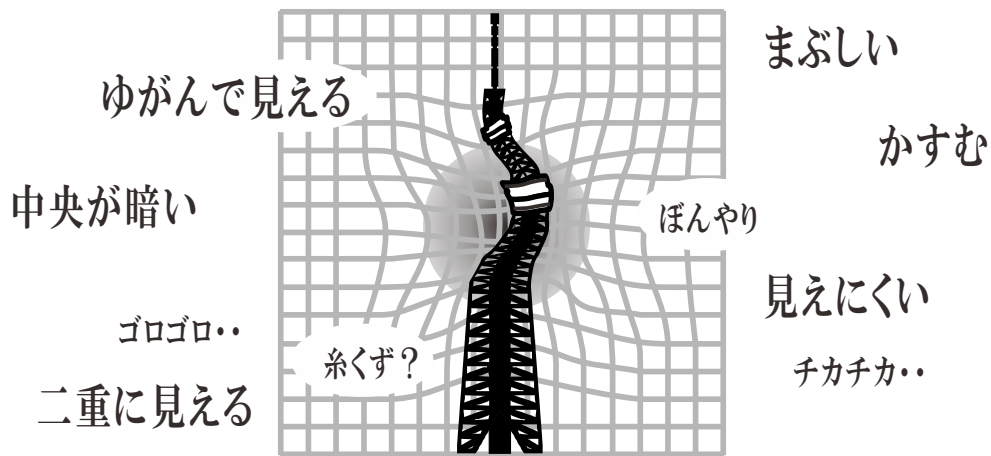


中高年の



# 目の病気



中高年の方に多い



## 目の症状と 考えられる病気

40代を過ぎると、細かい文字が見えにくい「老眼」だけではなく、目の不調や気になる症状が増えてきます。

中高年によくある症状には重大な目の病気が潜んでいることもあるので、1年に1回は眼科検診を受けましょう。

こんな症状はありませんか？

考えられる目の病気は

かすんで見える	.....	白内障	「かすんで見える」原因は水晶体が濁る白内障の他、角膜・前房・硝子体などに濁りが生じている場合もあります。
まぶしい	.....		「まぶしい」という症状はドライアイや重症のアレルギー性結膜炎で起こることもあります。
暗い所で見えにくい	.....		「急に見えなくなった」時は緊急性が高い場合があります。
視野が欠けて見える	.....	緑内障	頭痛や吐き気を伴う時はすぐに受診を
急に見えなくなった	.....		
ゆがんで見える	.....	加齢黄斑変性	
黒っぽい糸くずのようなものが視界に浮かぶ	.....	網膜剥離の可能性あり	ひぶんしょう ▶飛蚊症 視界に糸くずや虫のようなものが見え、視線の動きについてくるように動く場合もあります。位置・形・大きさなどは人によりさまざまです。飛蚊症の多くは問題ありませんが、中には重大な病気の場合もあります。
中心が見えない	.....	黄斑円孔	
目がゴロゴロする	.....	結膜弛緩症	飛蚊症が急激に悪化したらすぐに受診を

### 宣言

明るい笑顔

すぐ返事

伝える元気

かちどき薬品  
**げんき君** ホームページ  
健康に関する情報がいっぱい  
<http://www.genki1616.co.jp>

かちどき薬品グループ



かちどき薬局のブログ  
[ameblo.jp/kachidoki-blog](http://ameblo.jp/kachidoki-blog)



Seedling 2019 10月号

Copyright © 2019 かちどき薬品株式会社 <http://kachidokikk.co.jp/>  
健康情報サイト げんき君 <http://genki1616.co.jp>

他に 糖尿病によって網膜の血管が傷付いて起こる「糖尿病網膜症」の場合も、上記のいくつかの症状や視力低下などが現れます。

# 白内障

はくないしょう

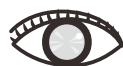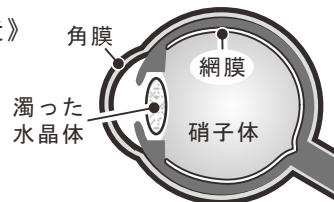## 白内障とは

正常時は透明でレンズの役割をする水晶体が濁っていく病気です。原因の多くは加齢によるものです。



60歳で70%、70歳で90%、80歳でほぼ100%の方が白内障を発症しています

《目の構造》



水晶体の濁りは徐々に進行するため軽度では気づきにくい

## 症状と気付くポイント

水晶体の濁りが進むと、白っぽくかすんで見えるようになり、視力が低下していきます。視力が低下する前から光がまぶしく感じたり、暗い所では見えにくくなるなど、生活に不便が生じることがあります。

- ✓ かすんで見える
- ✓ まぶしい
- ✓ 暗い所で見えにくい
- ✓ 二重に見える

## 対処・治療

濁った水晶体を除去し、代わりに眼内レンズを入れる手術を行います。視力が回復したり、最適な眼内レンズを選ぶことで、希望する距離にピントが合わせられるようになります。

稀に手術の難しい症例もあります。

希望する距離の目安

近方	中間	遠方
裁縫	料理	散歩
化粧	掃除	通院
読書	買い物	
新聞	会話	
スマートフォン	車の運転	
	将棋	スポーツ
	テレビ	

# 緑内障

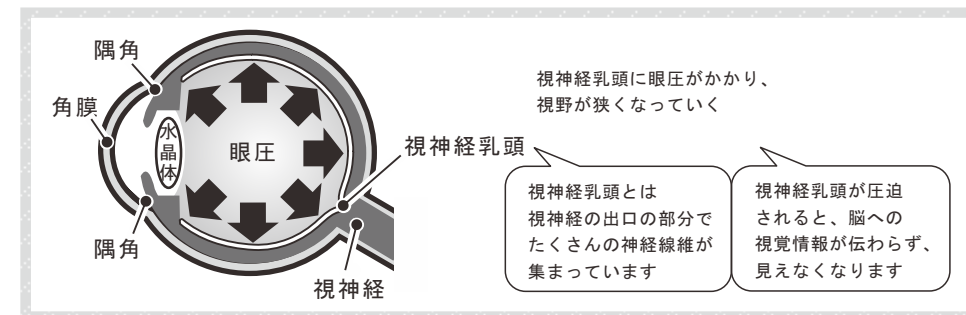
りよくないしょう

## 緑内障とは

眼圧（眼球内の圧力）によって視神経が障害され、視野が狭くなっていく病気です。

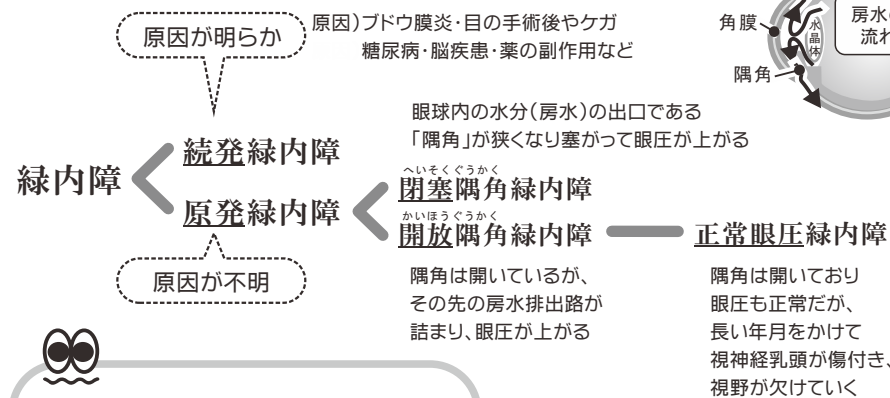


緑内障は国内の失明原因の第1位になっています



## 主なタイプ

明らかな原因により眼圧が高くなるタイプと原因は不明で眼圧が高くなるタイプがあります。



多いのは原因が不明なタイプで、中でも「正常眼圧緑内障」が最も多く、年単位でゆっくり進行し、高齢になって発症します

他に 隅角に異常がある先天性の緑内障もあります。

# 症状と気付くポイント

中心よりも外側から視野障害が始まることが多く、進行すると中央付近も見えにくくなり視力も低下します。

視野障害はこのように進行します



初期

中期

末期

眼圧が急激に上昇し、目の痛みや吐き気などの激しい症状を伴う緑内障もあります。急速に悪化し、失明することもあるので、すぐに受診が必要です。

- 閉塞隅角緑内障
- 進行した白内障に起きる水晶体融解性緑内障すいしょうたいゆうかいせい
- 落屑緑内障らくせつ など

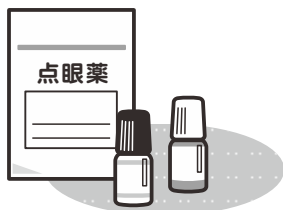発作を引き起こす要因はストレス・不眠・過労のほか、一部の薬※が関わることもあります

※抗コリン作用のある薬 … 風邪薬 抗うつ薬 抗ヒスタミン薬  
心血管薬 消化管鎮痙薬 筋弛緩薬 鎮静催眠薬など



# 対処・治療

多くの場合、眼圧を下げる緑内障点眼薬で治療します。数種類の薬を用いる多剤併用点眼治療を行っても治療効果が思わしくない時や、視野障害の進行が早い緊急時は、レーザー治療や手術の必要性が高くなります。



✓ 視野が欠けて見える



早期受診・早期発見が最も重要です

かなり症状が進んでいても視力が低下しないこともあるので発見が遅れがちで、見えにくいと自覚した時にはすでに病状が進行している恐れがあります

緊急性の高い症状  
(急性緑内障発作)

- ✓ 激しい目の痛み
- ✓ かすんで見える
- ✓ 急に見えなくなった
- ✓ 頭痛・吐き気

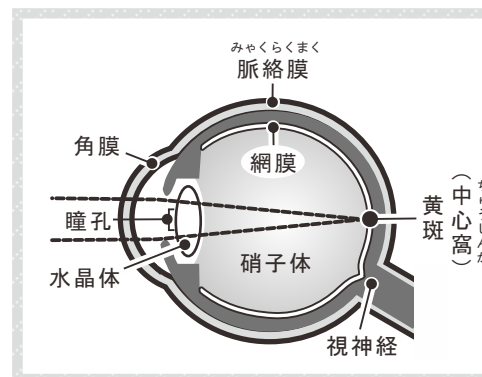
# 加齢黄斑変性

かれいおうはんへんせい

## 加齢黄斑変性とは

加齢によって、網膜の中心部にある黄斑に老廃物が付着して黄斑が傷付いてしまい、ゆがんで見えたり、中央の部分が見えにくくなります。

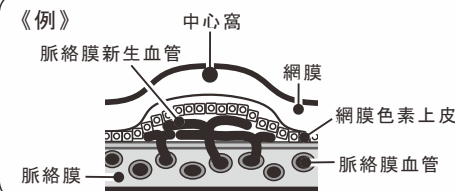
欧米では失明原因の第1位で、日本でも増加しています



●網膜とは…カメラのフィルムにあたる部分  
外から入る光は、瞳孔→水晶体→硝子体→網膜に届き、網膜から脳に視覚情報が伝えられる

●黄斑とは…  
網膜の中心にある1.5mm~2mmほどの小さな部分

●中心窩とは…黄斑の中心部分



## 主な2つのタイプ

萎縮型と浸出型があります。

### 萎縮型加齢黄斑変性

網膜の視細胞(ものを見る細胞)を守る網膜色素上皮が少しずつ萎縮して喪失し、視細胞が徐々に失われます。萎縮部分が中心窩にかかることで、中央部分に見えない範囲がゆっくり広がっていきます。

浸出型に変化することもあるので注意が必要です

### 浸出型加齢黄斑変性

脈絡膜という網の目のような血管から新しい血管(脈絡膜新生血管)が作られ、網膜色素上皮や網膜の下に伸びて血液成分が漏れ出します(浸出性変化)。すると網膜がむくんだり、水分が溜まって黄斑が傷んでしまいます。急に中央が見えなくなったり、視界がゆがんだりします。

萎縮型より浸出型のほうが進行が早く、視力も急激に低下する傾向があります

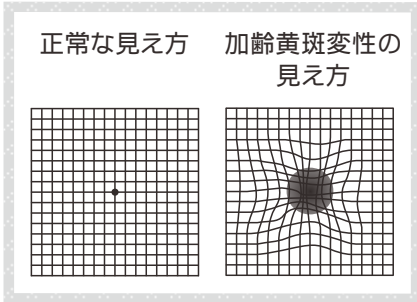


# 症状と気付くポイント

- ✓ ゆがんで見える
- ✓ 中央が暗く見える

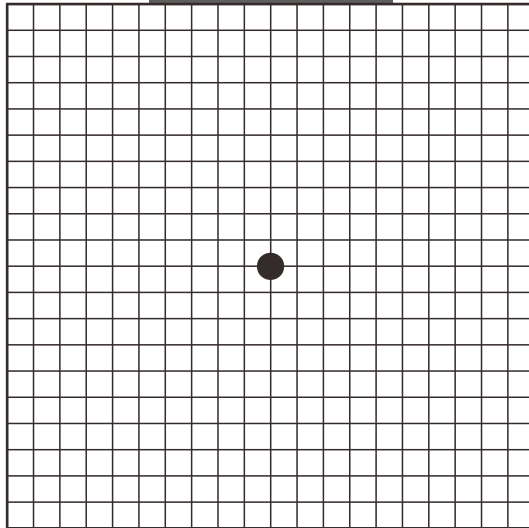
物がゆがんで見えたり、視野の中央が見えない場合は、加齢黄斑変性が疑われます。

## セルフチェック用



### セルフチェック

右の図から約30cm離れて片目を閉じて黒い点を見つめます。(眼鏡の方はかけたまま)片目ずつ左右の目でチェックします。左右どちらか一方でも、ゆがんで見えたり中央が暗く見えたら要注意です。



# 対処・治療

## 《萎縮型加齢黄斑変性の治療》

治療法の研究が行われていますが、残念ながら有効な治療はまだありません。

抗酸化作用のある食品や緑黄色野菜、魚中心の食生活、禁煙するなど、生活習慣に気を配ることが発症の予防になります

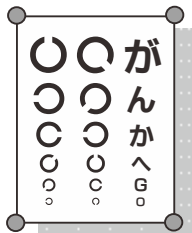

## 《浸出型加齢黄斑変性の主な治療》

- 新生血管が作られるのを抑える  
血管新生阻害剤を眼球へ注射すると、脈絡膜新生血管の活動が抑えられ、血液成分の漏れが止まります。
- 光線力学的療法で新生血管を閉塞する  
光感受性物質を静脈に注射し、脈絡膜新生血管に集めます。そこへ弱いレーザー光線を照射して活性酸素を発生させ、新生血管を閉塞させます。
- 新生血管をレーザーで凝固して漏れを止める  
脈絡膜新生血管が中心窩（黄斑の中央部分）にない場合に適応できる方法です。

浸出型は

治療しないと失明に至るので早急に受診を



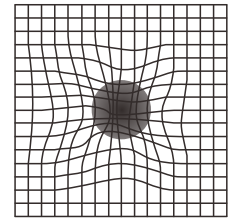
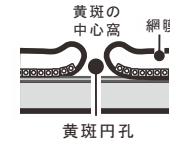
# 黄斑円孔

おうはんえんこう

- ✓ 見えにくい
- ✓ ゆがんで見える

中心窩に丸い穴（円孔）が開く黄斑円孔は、中高年の方に好発します。円孔の部分は機能しないため、その部分だけ抜けて見えます。

通常は自然に治ることはなく徐々に円孔が大きくなり、見えない部分が広がっていきます。治療は円孔を閉じる硝子体手術を行います。

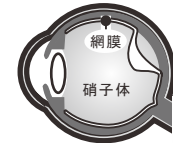

# 網膜剥離

もうまくはくり

- ✓ 飛蚊症
- ✓ チカチカする
- ✓ 見えにくい

中高年に起こる網膜剥離は、硝子体の加齢性変化により起こります。硝子体の後ろ側の膜が網膜から離れ、網膜に裂け目（網膜裂孔）ができ、進行すると網膜が剥がれて網膜剥離になります。飛蚊症や、チカチカと光が見える光視症の症状があり、無症状の場合もあります。病状が進むと、カーテンを被せたように見えにくくなり視力が低下します。



網膜には痛覚がないので痛みはなく気づきにくい



中高年は進行が早い

治療には手術が必要となります。

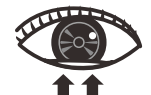# 結膜弛緩症

けつまくしかんしょう

- ✓ 異物感がある
- ✓ ゴロゴロする
- ✓ ドライアイ
- ✓ 結膜下出血

白目の表面を覆う結膜がたるんでシワが寄っている状態で、加齢による老化現象のようなものと考えられています。涙を溜められないためドライアイになりやすく、白目が真っ赤になる結膜下出血が起こることもあります。

症状の緩和には点眼薬を使い、日常生活に支障がある場合は手術を検討します。



結膜のゆるんだ部分